

Originalarbeiten / Original Works

Experimentelle Untersuchungen zu Schädelbruchverletzungen des Säuglings* **

W. Weber

Abteilung Rechtsmedizin der Medizinischen Fakultät
der Rheinisch-Westfälischen Technischen Hochschule Aachen,
Pauwelsstraße (Neuklinikum), D-5100 Aachen, Bundesrepublik Deutschland

Experimental Study of Skull Fractures in Infants

Summary. According to pediatric statements, falls from a standing position may cause skull fractures in infants without specific symptoms. Nearly every infant has at some time fallen from the changing table or the baby carriage, etc. From the forensic aspect it is the duty of experts to discuss the "battered child syndrome." Evidence given by the defendants concerning the height of the fall are unreliable. Experimental test series concerned with the stumbling height (82 cm in free fall) and three various types of floor—stone, carpet, and foam-backed linoleum—were carried out. In each case skull fractures were seen. In three cases the fractures crossed the sutures. Conclusions: (1) Each fall of an infant from the height of a table may cause a skull fracture, which may lead to death; (2) when child mishandling is suspected, all circumstances must be taken into consideration.

Key words: Infant skull fractures, experimental study - Battered child syndrome

Zusammenfassung. Nach pädiatrischen Untersuchungen sollen Stürze aus Standhöhe zu Schädelfrakturen des Säuglings führen können und meist symptomlos bleiben. Fast jeder Säugling hat einen oder mehrere Stürze aus „niedriger Höhe“, z. B. aus dem Kinderwagen, vom Wickeltisch, von der Treppe etc., erlitten. Unter den forensischen Aspekten der Aufsichtspflichtverletzung, der Kindesmißhandlung bzw. der Kindesötung stellt sich für den Rechtsmediziner oft die Frage, ob Schädelbrüche beim Säugling tatsächlich bei angeblich geringen Fallhöhen entstehen können. In 3 Testserien (à 5) ist der Sturz aus 0,82 m im freien Fall 1) auf Stein-Kachelboden, 2) auf Teppichboden, 3) auf Linol-Schaumstoffboden erfolgt. Nach den Obduktionsbefunden sind in allen Fällen Schädelbrüche entstanden, unabhängig von der Beschaffenheit des Bodens. In 3 Fällen haben die Bruchlinien die Schädel-

* Meinem verehrten Lehrer Herrn Prof. Dr. H. Schweitzer zum 65. Geburtstag gewidmet

** Auszugsweise vorgetragen auf der 62. Jahrestagung der Deutschen Gesellschaft für Rechtsmedizin in Lübeck, September 1983

näfte überschritten. Fazit: 1. Bei Stürzen aus Wickeltischhöhe ist prinzipiell mit Brüchen des Säuglingsschädels zu rechnen. 2. Bei dem Verdacht einer Kindesmißhandlung bleibt letztlich der Gesamtaspekt entscheidend.

Schlüsselwörter: Schädelfraktur, Säuglinge - Sturzhöhe - Kindesmißhandlung

Bei Schädelbruchverletzungen des Säuglings mit und ohne Defektheilungen oder letalem Ausgang ist der Verdacht auf ein Fremdverschulden *immer* begründet. Von forensischer Relevanz sind z. B.: die inadäquate intrapartale Forcepsanwendung und Vakuumextraktion, der Sturz nach ungenügender Aufsicht, Mißhandlung und Kindestötung.

Anlaß für die angestellten Untersuchungen war der angebliche Sturz eines 4,3 Monate alten Säuglings (♀, 6400 g, 68 cm) aus 80 bis 82 cm vom Wickeltisch auf den Teppichboden. Bereits bei der Klinikaufnahme waren multiple fleckförmige Hämatome aufgefallen, so daß der Verdacht auf Kindesmißhandlung mit Todesfolge aufkam.

Obduktionsdiagnose

Zustand nach mehrzeitigen, multiplen Gewalteinwirkungen: Frisch heilender Berstungsbruch des Os parietale dextrum (12,5 cm) und callös verheilte, älterer Berstungsbruch des Os parietale sinistrum (15 cm) jeweils bis zur Fossa cranii anterior (Abb. 1) mit noch vorhandenen subperiostalen Blutungsresten. Kleinfleckige ältere und frischere Hirnrindenprellungsherde über beiden Schläfenlappen sowie im Basisbereich beider Stirnhirnlappen. Diffuses, destruierendes Hirnödem. Kleinfleckige ältere und frischere Nekrosen der Brückenbasis nach Zirkulationsstörungen durch Mikro- und Makrothrombembolien; in Resorption stehende, fleckförmige subarachnoidale Einblutungen. Geringfügige ältere, subdurale Blutung über beiden Hirnhemisphären, ältere Brückenvenenumblutungen.

Fissuren in der Ala minor ossis sphenoidalis sowie im Tegmen orbitalis beiderseits nebst subperiostalen Unterblutungen. Streifige Blutungen in beiden Sehnervenscheiden. Ältere und frischere, fleckförmige intra- und präretinale Blutungen in beiden Augen. Multiple frischere und ältere fleckförmige Hämatome an Kopf, Rücken und Extremitäten mit Bevorzugung der prominenten Stellen. Alte verheilte Fraktur der rechten Humerusmetaphyse.

Zustand nach 19 Tagen frustraner klinischer Reanimation: generalisiertes Schocksyndrom; nicht ganz frische, herdförmige Myokardnekrosen mit beginnenden Verkalkungen in der rechten Kammerwand und im Septum. Trübe Schwellung der Leber und der Nieren. Pyelitis, Enteritis, hochgradige Thymusinvolutions. Nach klinischen Angaben: Zustand nach Vitamin K-therapierbarer Blutungsneigung. Multiple iatrogene, frischere und ältere Punktionsstellen an Kopf und Extremitäten.

Todesursache: Mehrzeitige, massive Schädelhirntraumatisierung. Protrahiertes Schocksyndrom.

Aus forensischer Sicht ergaben sich folgende Fragen:

- a) Können Schädelfrakturen des Säuglings symptomlos und somit für den Laien unbemerkt bleiben?
- b) Sind die festgestellten Schädelverletzungen des Säuglings mit der angeblichen Fallhöhe zu vereinbaren?

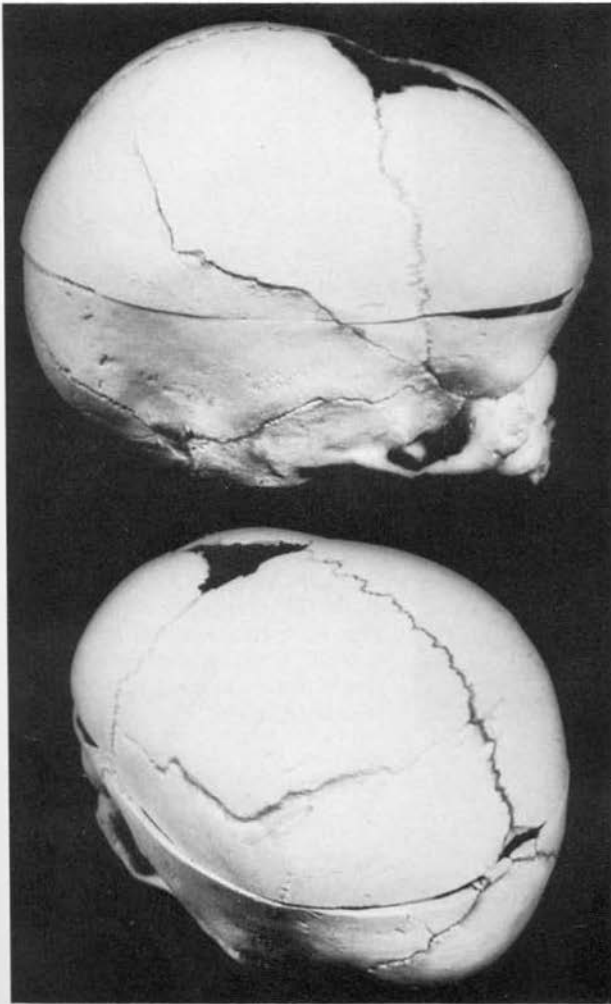


Abb. 1. Mazerierter Säuglingsschädel (♀, 4,3 Mon., 6400 g, 68 cm). Frisch heilende Fraktur des Os parietale dextrum – oben – und verheilte Fraktur des Os parietale sinistrum – unten

Die Beantwortung der ersten Frage kann sich auf kasuistische, klinisch-pädiatrische Literatur-Beiträge stützen (Lenard 1965; Schydlo und Gleiss 1971; Kotlarek et al. 1978; Franzen-Wobbe 1983).

Zur Antwort auf die zweite Frage liegen bisher *keine* Ergebnisse systematischer, experimenteller Untersuchungen über Stürze aus Wickeltischhöhe vor, welche unterschiedliche Bodenbeschaffenheiten berücksichtigen. Es wurden daher Sturzversuche aus 82 cm Fallhöhe durchgeführt.

Versuchsordnung

Das Untersuchungsgut bestand aus 15 Säuglingen, die im Alter bis zu 8,2 Monaten infolge krankhafter innerer Ursachen gestorben waren. Nach der äußeren




Abb. 2. Beschaffenheit der Sturz-Grundflächen: A = Stein-Kachelboden, B = Teppichboden (0,3 cm Flor, 0,3 cm Schaumstoff auf Estrich), C = Linol-Schaumstoffboden (0,2 cm Linol, 1,0 cm Schaumstoff auf Estrich)

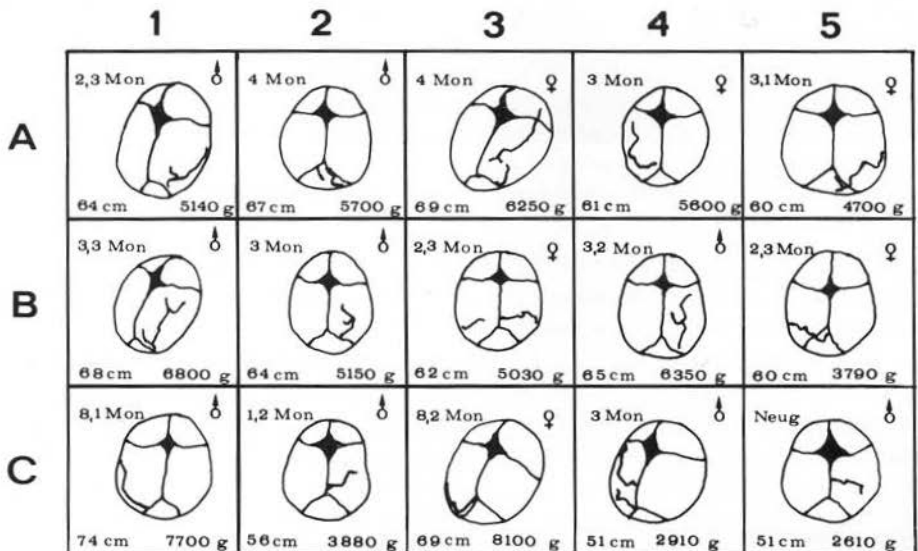


Abb. 3. Verlauf der Kalottenfrakturen nach Stürzen aus Wickeltischhöhe – 0,82 cm – ohne „vis a tergo“, aufgliedert nach den verschiedenen Sturz-Grundflächen

Besichtigung, dem Tastbefund und nach Röntgendurchleuchtung ergab sich kein Hinweis für eine bereits bestehende Fraktur. In drei Serien à 5 Fällen erfolgte der Sturz auf Stein-Kachelboden A, auf Teppichboden B und auf Linol-Schaumstoffboden C (Abb. 2), wobei der Körper in horizontaler Position und der Schädel im parieto-occipitalen Bereich gleichzeitig aufschlugen, d. h. ohne „vis a tergo“. Kurzfristig später fand die Befunderhebung durch Obduktion statt.

Ergebnisse

Nach den Sturzversuchen sind unabhängig von der Bodenbeschaffenheit an allen 15 Säuglingsschädeln Kalottenfrakturen entstanden. In Abb. 3 ist der Verlauf der Bruchlinien an den einzelnen Säuglingskalotten dargestellt. In drei Fällen (A3, A5 und B5) überschreiten die Linienbrüche die Schädelnähte. Zu frischen Einrissen in das Tentorium cerebelli ist es nicht gekommen, wohl aber zu kleinen Einblutungen im Bereich der Brückenvenen.

Diskussion

Es gibt wohl kaum einen Säugling, der *nicht* vom Arm, aus dem Kinderwagen bzw. einmal oder mehrmals vom Wickeltisch gefallen ist.

Der kasuistischen Literatur läßt sich entnehmen, daß Säuglingsschädelbrüche bereits nach Stürzen aus angeblich „geringen Höhen“ entstehen können, so z. B. nach Stürzen vom Arm, vom Tisch, vom Kinderwagen, von der Bettkante, von der Couch, aus der Tragetasche, vom Schaukelpferd, ja sogar aus dem Stand. Nach klinisch pädiatrischen Erkenntnissen heilen die Schädelbrüche in den weitaus meisten Fällen ohne spezifische Symptomatik folgenlos (Lenard 1965; Schydlo und Gleiss 1971; Holczabek et al. 1972; Kotlarek et al. 1978; Franzen-Wobbe 1983). Insofern kann eine Linearfraktur des Säuglingsschädels nicht nur für den Laien unerkant bleiben.

Einige Autoren werten jedoch die klinisch-anamnestischen Angaben zur Sturzhöhe mit Zurückhaltung, da für die Aussagen der Verantwortlichen eine Tendenz zur Exkulperierung und somit zur Minimierung nur zu verständlich ist (Haberda 1911; Staak et al. 1967; Holczabek et al. 1972; Herbich et al. 1973; Trube-Becker 1982; Engels 1983), besonders dann, wenn strafrechtliche Ermittlungen zu erwarten sind.

Nach diesen allgemeinen Erfahrungen müßten bei Stürzen aus den genannten, niedrigen Fallhöhen regelmäßig Frakturen des Säuglingsschädels zu erwarten sein. Allein die Häufigkeit solcher alltäglicher Stürze läßt unter Berücksichtigung der Elastizität und Verschieblichkeit der Säuglingsschädelknochen eine entsprechende Frakturhäufigkeit kaum glaubhaft erscheinen. Die strafrechtlich relevante, objektive Beantwortung dieses Fragenkomplexes kann u. E. jedoch nur experimentell erfolgen.

Obwohl die rechtliche Problematik seit langer Zeit bekannt ist, werden verständlicherweise in der Literatur nur wenige experimentelle Untersuchungs-

ergebnisse mitgeteilt (Haberda 1911; Fog 1924; Schüler 1925; F. Strassmann 1925; G. Strassmann 1927; Schultze 1929; Panning 1939/40; Sellier und Unterharnscheidt 1963; Sellier 1969, 1971; Lindgren 1966; v. Essen 1972; Gromov 1982). Diese sind für den anstehenden konkreten, forensischen Fragenkomplex schwerlich übertragbar, zumal die Beschaffenheit der Aufschlagfläche zu berücksichtigen ist.

Auf die Schwierigkeiten der Differentialdiagnose „Kindesmißhandlung“ wird von zahlreichen Autoren hingewiesen. Dabei ist eine besondere Aufmerksamkeit auf die Sturzumstände und die Begleitverletzungen zu richten (Haberda 1911; Schultze 1929; Manzke und Rohwedder 1967; Staak et al. 1967; Holczabek et al. 1972; Gostomzyk und Rochel 1973; Herbich et al. 1973; Trube-Becker 1982; Engels 1983; u. a.). Die Auflistung der von Holczabek et al. (1972) bearbeiteten 380 Fälle verdeutlicht die Vielfalt der klinisch festgestellten Begleitverletzungen nach dem Sturz der Säuglinge. Es wird die Überzeugung vertreten, „daß Säuglinge sogar im ersten Lebensmonat imstande sind, aus eigener Kraft ihre Lage zu verändern, und dadurch etwa von einem Wickeltisch herabstürzen können“.

Auch für uns ist das Ergebnis der vorgestellten, experimentellen Sturzversuche unerwartet gewesen. Nach den Stürzen aus 82 cm Fallhöhe – ohne vis a tergo – waren bei allen 15 Säuglingen Kalottenfrakturen entstanden, die in drei Fällen die Schädelnähte überschritten. Somit ist bei Stürzen aus Wickeltischhöhe *prinzipiell* mit Fissuren und Frakturen des Säuglingsschädels zu rechnen. Selbst eine klinische Symptomlosigkeit ist trügerisch und kann offensichtlich über ausgedehnte, gedeckte Verletzungen des Gehirnschädels hinwegtäuschen. Die Verletzungsfolgen sind dabei abhängig vom Verlauf der Bruchlinien, von den intrakraniellen und intracerebralen Blutungen (Dotzauer und Guzinski 1975; Weber 1983) sowie vom posttraumatischen Hirnödem.

Die getestete weiche und elastische Bodenbeschaffenheit – hier Teppichboden bzw. Linol-Schaumstoffboden auf Estrich – berechtigt grundsätzlich nicht zur Annahme der Unversehrtheit des Säuglingsschädels nach Sturz aus Wickeltischhöhe. Stürze aus dieser Höhe dürfen daher auch aus allgemein ärztlicher Sicht nicht bagatellisiert werden.

Die beiden im eingangs beschriebenen Casus festgestellten Kalottenfrakturen sind sicher durch zwei verschiedene Gewalteinwirkungen in längerem, zeitlichen Abstand entstanden. Die bereits verheilte Primärfraktur des Os parietale sinistrum kann möglicherweise in zeitlichem Zusammenhang mit der verheilten Fraktur der Humerusmetaphyse stehen und somit eine Begleitverletzung sein. Nach den vorgelegten Untersuchungsergebnissen und Ausführungen ist ebenfalls ein vorausgegangener „Sturz aus niedriger Höhe“ denkbar.

Die bei der Klinikaufnahme des Säuglings beobachteten fleckförmigen Hämatome an Kopf, Rücken und Extremitäten mit Bevorzugung der prominenten Stellen wurden klinisch auf eine verstärkte Blutungsbereitschaft bei therapierbarem Vitamin K-Mangel zurückgeführt. Eine Verbrauchskoagulopathie lag nicht vor. Letztlich war eine „Kindesmißhandlung“ nicht sicher nachzuweisen.

Man darf gerade bei Ermittlungen im Verdachtsfalle der Kindesmißhandlung unsere Untersuchungsergebnisse, die zunächst experimentell isoliert die Verlet-

zungsmöglichkeiten des Säuglingsschädels bei Sturz aus niedriger Höhe demonstrieren sollten, nicht nur im Sinne einer unbedingten Exkulpierung interpretieren. Es bleibt in diesen Fällen immer noch der Gesamtaspekt entscheidend. Die bisher unter kritischem, forensisch-medizinischem Vorbehalt bewerteten klinisch-anamnestischen Erkenntnisse über die Vulnerabilität des Säuglingsschädels bei Stürzen aus „niedriger Höhe“ haben sich nunmehr experimentell bestätigen lassen.

Literatur

- Dotzauer G, Guzinski H-J (1975) Die morphologische Problematik des Kopftumas des Säuglings, speziell des subduralen Hämatoms. *Aktuel Traumatol* 5:9-14
- Engels C (1983) Rechtsmedizinische Erfahrungen mit „Kindesmißhandlungen“ in Aachen. *Med Diss, Aachen*
- Essen C von (1972) Zum Schädeltrauma – Bestimmung der Bruchtoleranz. *Med Diss, Bonn*
- Fog J (1924) Geburten im Abort fahrender Eisenbahnzüge. *Dtsch Z Gerichtl Med* 4:276-287
- Franzen-Wobbe M (1983) Über die Bedeutung linearer Kalottenfrakturen im Säuglingsalter. *Med Diss, Aachen*
- Gostomzyk JG, Rochel M (1973) Befunde bei Kindesmißhandlung und Vernachlässigung. *Beitr Gerichtl Med* 31:110-114
- Gromov AP (1982) Biomechanik der Kopfverletzungen. *Kriminalistik Forens Wissensch* 45:25-32
- Haberda A (1911) Zur Lehre vom Kindesmorde. *Beitr Gerichtl Med* 1:38-191
- Herbich J, Holczabek W, Lachmann D, Zweymüller E (1973) Zur Differentialdiagnose der Kindesmißhandlung. *Beitr Gerichtl Med* 31:97-101
- Holczabek W, Lachmann D, Zweymüller E (1972) Sturz im Säuglingsalter. *Dtsch Med Wochenschr* 97:1640-1646
- Kotlarek F, Kurth W, Franzen M (1978) Die Bedeutung typischer Kalottenfrakturen im Säuglingsalter. *Klin Pädiat* 190:323-325
- Lenard HG (1965) EEG-Veränderungen bei frischen Schädeltraumen im Kindesalter. *Muench Med Wochenschr* 38:1820-1827
- Lindgren SO (1966) Experimental studies of mechanical effects in head injury. *Acta Chir Scand [Suppl]* 360
- Manzke H, Rohwedder H-J (1967) Traumatische Knochenveränderungen beim Säugling, insbesondere nach Mißhandlungen. *Monatsschr Kinderheilkd* 115:197-199
- Panning G (1939/40) Zum Mechanismus der Schädelbrüche an Säuglingen. *Dtsch Z Gerichtl Med* 32:161-178
- Schultze WH (1929) Selbsthilfe bei der Geburt oder Kindestötung? *Dtsch Z Gerichtl Med* 13:21-27
- Schüler (1925) Geburten in Aborten fahrender Eisenbahnzüge. Ein Beitrag zu dem gleichnamigen Aufsätze von J. Fog, Kopenhagen. *Dtsch Z Gerichtl Med* 5:401-405
- Schydo R, Gleiss J (1971) Schädelbrüche im ersten und zweiten Lebensjahr. *Pädiat Prax* 10:249-253
- Sellier K, Unterharnscheidt F (1963) Mechanik und Pathomorphologie der Hirnschäden nach stumpfer Gewalteinwirkung auf den Schädel. *Hefte Unfallheilk, Heft* 66
- Sellier K (1969) Biomechanik des Schädelhirntraumas. *Hefte Unfallheilk* 99:251-255
- Sellier K (1971) Das Schädel-Hirn-Trauma. Neuere Erkenntnisse und Zusammenstellung von Toleranzwerten von knöchernem Schädel und Gehirn bei mechanischer Gewalteinwirkung. *Z Rechtsmed* 68:239-252
- Staaak M, Wagner TH, Wille R (1967) Zur Diagnostik und Sozialtherapie des vernachlässigten Kindes. *Monatsschr Kinderheilkd* 5:199-201
- Strassmann F (1925) Kindesmord oder Sturzgeburt und Wiederbelebungsversuche? *Dtsch Z Gerichtl Med* 5:66-68

- Strassmann G (1927) Beiträge zur Lehre vom Kindesmord. Dtsch Z Gerichtl Med 9 : 546-564
- Trube-Becker E (1982) Gewalt gegen das Kind. Vernachlässigung, Mißhandlung, sexueller Mißbrauch und Tötung von Kindern. Kriminalistik Verlag, Heidelberg
- Weber W (1983) Zur Objektivierung pathomorphologischer und traumatischer Augenveränderungen. Beitr Gerichtl Med 41 : 359-364

Eingegangen am 14. Oktober 1983

Z Rechtsmedizin (1984) 92: 87-94

Original Works

Experimental Studies of Skull Fractures in Infants* **

W. Weber

Department of Legal Medicine of the Medical Faculty of the Rhine-Westphalian Technical University of Aachen, Pauwel Street [New Clinic], D-1500 Aachen, Federal Republic of Germany

[English Summary + Key Words in English]

Summary: According to pediatric investigations, falls from a standing height are said to probably cause skull fractures in infants and in most cases remain asymptomatic. Nearly every infant has sustained one or more falls from a “low height”, e.g., from strollers, diaper-changing table, steps, etc. From the forensic perspective regarding injury during supervisory responsibility, child abuse, and childhood homicide respectively, the issue for the medicolegal official often arises whether skull fractures in infants actually can be caused by alleged short distant falls. In 3 test series (5 each) a free fall from 0.82 m occurred 1) on stone-tile surface, 2) on a carpeted floor, and 3) on foam-supported linoleum floor. Pursuant to autopsy findings, skull fractures resulted in all cases, regardless of the composition of the floor. In 3 cases the fracture lines crossed the sutures. Conclusion 1: In falls from diaper-changing table height, fractures of the infant skull are to be expected on principle. Conclusion 2: In cases of suspicion of child abuse, the totality of all circumstances in the end remains determinative.

Key Words: Infant skull fracture – Height of Fall – Child Abuse

* Dedicated to my esteemed teacher, Professor-Doctor H. Schweitzer on his 65th birthday

** Presented as an abstract at the 62nd Annual Meeting of the German Society of Legal Medicine in Lübeck, September, 1983

In regard to skull fractures in infancy, with or without persistent healing defects, or with fatal result, suspicion of fault by another party is *always* justified. Of forensic relevance are, e.g.: the inadequate application of forceps *intra partum* and vacuum extraction, a fall during insufficient supervision, abuse, and infant homicide.

The occasion for conducting these investigations was the alleged 80-82 cm fall of a 4.3-month-old infant (♀, 6,400 gm, 68 cm) from a diaper-changing table to a carpeted floor. Upon admission to the hospital clinic, multiple hemorrhagic spots [= bruises] were already conspicuous, which prompted suspicion of child abuse with fatal result.

Autopsy Diagnoses

Status post repeated, multiple forceful traumatic impacts: fresh healing bursting fracture of the right parietal bone (12.5 cm) and an older healed callused bursting fracture of the left parietal bone (15 cm) in each case extending to the anterior cranial fossa (Fig. 1) with remaining subperiosteal hemorrhagic remnants. Small, spotty, older and more recent cortical contusions in both temporal lobes, as well as in the basilar region of both frontal lobes. Diffuse, devastating cerebral edema. Punctate older and more recent necrosis of the base of the pons due to circulatory disturbances by micro- and macro thromboemboli; resolving patchy subarachnoid bleeds. Slight, older subdural hemorrhage over both hemispheres, older bridging vein hemorrhages.

Fissures in the minor wing of the sphenoid bone as well in the orbital roofs bilaterally together with subperiosteal hemorrhages. Streaky hemorrhages in both optic nerve sheaths. Prior and more recent intra- and preretinal petechial hemorrhages of both eyes. Multiple recent and prior petechial hematoma on the head, back, and extremities preferentially involving the prominent areas. Old healed fracture of the metaphysis of the right humerus.

Status post 19 days of unsuccessful clinical resuscitation: generalized shock syndrome; subacute foci of myocardial necrosis with onset of calcification in the wall of the right ventricle and in the septum. Cloudy swelling of the liver and kidneys. Pyelitis, enteritis, and high-grade involution of the thymus. According to clinical data: status post bleeding tendency requiring **vitamin K therapy**. Multiple iatrogenic fresh and older needle punctures on the head and extremities.

Cause of death: Repeated, massive craniocerebral trauma. Protracted shock syndrome.

From the forensic perspective the following questions arose:

- a) Can skull fractures of the infant remain asymptomatic and thereby unnoticed by lay people?
- b) Are the documented skull injuries of the infant consistent with the supposed height of the fall?

The answer to the first question can be based on the case histories (casuistics [= description of a disease by cases]) from the clinical-pediatric literature (refs.).

As to the answer to the second question, there are up to now *no* available results of systematic experimental studies about falls from diaper-changing table height that take

into consideration the diverse composition of the floors. Therefore fall experiments from an 82-cm height were performed.

Experimental Design

The investigative cohort consisted of 15 infants, who had died at ages up to 8.2 months as a result of pathological internal causes. Upon external examination, findings on palpation, and radiography, there was no indication of a previously existing fracture. In three series of 5 cases each the fall took place on a stone-tile floor A, on a carpeted floor B, and on a foam-supported linoleum floor C (Fig. 2), whereby the body in horizontal position and the parieto-occipital region of the skull simultaneously impacted, i.e., without “vis a tergo” [= a propelling force from behind]. Shortly thereafter the collection of investigative findings took place at autopsy.

Results

Independent of the composition of the floor, calvarial fractures occurred in all 15 infant skulls after the fall experiments. In Fig. 3 the course of the fracture lines on the individual infant calvaria is demonstrated. In three cases (A3, A5, and B5) the linear fractures crossed the cranial sutures. Acute rents of the cerebellar tentorium did not occur, but rather there were small bleeds in the region of the pontine veins.

Fig. 1 Macerated infant skull (♀, 4.3 mon., 6,400 gm, 68 cm). Recent healing fracture of the right parietal bone – above – and healed fracture of the left parietal bone – below

Fig. 2. Composition of the fall surfaces: A = stone-tile floor, B = carpeted floor (0.3 cm pile, 0.3 cm foam rubber over stone floor) C = foam-backed linoleum floor (0.2 cm linoleum, 1.0 cm foam rubber over stone floor)

Fig. 3. Course of the calvarial fractures after fall from diaper-changing table height – 0.82 cm [sic!] –without “vis a tergo”, subdivided according to the various fall surfaces

Discussion

There is indeed scarcely an infant who has *not* fallen from the arms, from the stroller, as well as once or more from the diaper-changing table.

Case histories in the literature demonstrate that skull fractures in infants can result even after falls from alleged “low heights,” as, e.g., after falls from the arms, from a table, from the stroller, from the edge of a bed, from the couch, from the tote bag, from

the rocking horse, indeed even from the standing position. According to clinical pediatric insights, skull fractures heal by far in most cases without specific symptoms or consequences (refs.). To that extent a linear fracture of the infant skull can remain unrecognized not just by laypersons.

Several authors, however, judge the clinical-anamnestic reports about the height of the fall with reservation, because of the only too understandable tendency in the statements by the responsible parties to exculpation and thus downplaying, especially when a criminal investigation is anticipated (refs.).

In accord with this general experience, fractures of the infant skull should be expected regularly in falls from the mentioned short fall heights. In consideration of the elasticity and gliding mobility [capacity to relocate or glide] of infants' skull bones, the frequency alone of such common falls makes the corresponding frequency of fractures appear barely credible. In our opinion, however, the criminally relevant, objective answer to this complex set of questions can be resolved only by experiment.

Although the legal problem has been known for a long time, understandably only a few experimental investigative results have been reported in the literature (refs.). These studies are difficult to apply to the concrete forensic battery of questions at issue, all the more so because the composition of the impact surface must be considered.

Many authors have referred to the difficulties in the differential diagnosis of "child abuse." In this, special attention must be concentrated on the circumstances of the fall and the accompanying injuries (refs.) The catalogue of 380 cases worked up by Holczabek points out the variety of the clinically established associated injuries after a fall by an infant. He represents the conviction "that infants even in the first month of life are capable of changing their position on their own strength, and thereby probably can fall down from a diaper-changing table."

Even for us the results of the reported experimental fall studies were unexpected. After falls from an 82-cm height—without vis a tergo—calvarial fractures occurred in all 15 infants, in three cases crossing the cranial sutures. Consequently, fissures and fractures of the infant skull are *on principle* to be reckoned with in falls from a diaper-changing table height. Even the clinical absence of symptoms is deceptive and can obviously belie widespread, protected [covered] injuries of the skull. The consequences of the injuries are therefore dependent on the course of the fracture lines, on intracranial and intracerebral hemorrhages (refs.), as well as on posttraumatic cerebral edema.

The tested soft and elastic composition of the floors—here carpeted floor, as well as foam-supported linoleum over a stone floor—fundamentally does not justify the assumption of the invulnerability of the infant skull after a fall from a diaper-changing table height. Falls from this height therefore must not be trivialized from the general medical perspective as well.

The two documented calvarial fractures initially described in the case report certainly arose during two separate traumatic episodes over a lengthy temporal interval [= time lag]. The previously healed primary fracture of the left parietal bone can possibly exist in a temporal interrelationship with the healed fracture of the humeral metaphysis and thus be an associated injury. In accord with the presented investigative results and comments, an antecedent "fall from low height" is likewise conceivable.

As observed on admission to the hospital clinic, the spotty hemorrhages of the infant's head, back, and extremities, which preferentially involved the regions of prominence,

were attributed clinically to a heightened bleeding diathesis from a treatable vitamin K deficiency. Consumption coagulopathy was not present. Finally, “child abuse” was not absolutely proved.

Precisely during investigations in suspicious cases of child abuse, one may not simply interpret our investigative results, which for the present should demonstrate —by isolated experiments only—the possibility of injury to the infant skull from falls of low height, in the sense of unconditional exculpation. In these cases the overall facets [of the investigation] still remain determinative. The clinical-anamnestic insights, which up to now have been evaluated with critical, forensic-medical reservations, about the vulnerability of the infant skull after falls from a “low height” have now been confirmed experimentally.

References

Accepted on 14 October 1983

Translated by:

John C. Hunsaker III, JD, MD
Kentucky State Medical Examiner
Kentucky Justice Cabinet
Professor of Pathology and Laboratory Medicine
University of Kentucky College of Medicine
Frankfort and Lexington, Kentucky
john.hunsaker@ky.gov

Translation edited by:

Martin Bauer, MD
Rechtsmediziner und Forensischer Patholog
Institut für Rechtsmedizin, Universität Würzburg
Würzburg, Deutschland
reme005@mail.uni-wuerzburg.de